



HOSPITAL ISRAELITA
ALBERT EINSTEIN

Pênis, adrenal e testículo

ASCO GU 2018

Fernando Korkes, MD, PhD

2018 Genitourinary Cancers Symposium

TRANSLATING EVIDENCE TO MULTIDISCIPLINARY CARE

February 8-10, 2018 | Moscone West Building | San Francisco, CA | #GU18

Carcinoma de Pênis

2018 Genitourinary Cancers Symposium

TRANSLATING EVIDENCE TO MULTIDISCIPLINARY CARE

February 8-10, 2018 | Moscone West Building | San Francisco, CA | #GU18

Carcinoma de Pênis

#552

Comparative Genomic Profiling of Refractory/metastatic penile and non-penile CEC

Dr. Joseph Jacob - MCR-SUNY Upstate University

- N=446 (78 pênis; 338 cutâneo)
- Captura híbrida para 315 oncogenes e 19 íntrons
- Carcinoma de pênis em indivíduos mais jovens
- Mutações em CEC pênis:
 - EGFR, FGFR3, mTOR, reparo de DNA
 - Genômica distinta (muito diferente de não-pênis)

Carcinoma de Pênis

Phase II trial – Vinflunine CEC pênis avançado
Dr. Pickering - UK

#547

- Alcalóide 3ª geração, alternativa a platina
- 1ª linha, bom status performance
- 4 ciclos (21 dias)
- 3 anos f/u
- N=25
- 45,5% benefício clínico
 - 27% resposta objetiva
 - Livre de progressão: 2,9 meses
 - Sobrevida: 8,4 meses
 - Efeitos colaterais:
 - 64% constipação
 - 32% neutropenia
 - 2 mortes durante o tratamento

Tumor de Testículo

2018 Genitourinary Cancers Symposium

TRANSLATING EVIDENCE TO MULTIDISCIPLINARY CARE

February 8-10, 2018 | Moscone West Building | San Francisco, CA | #GU18

Tumor de testículo

Role of imaging in post-QT masses

Dr. Tann (Indiana)

SEMINOMA

- 25% doença avançada
- 66% massa residual pós QT
 - > 3cm: 41% tumor residual
 - <3cm: 8% tumor residual
- PET-FDG (alto valor preditivo negativo, mas baixo preditivo positivo)
- “wait and see” (6 semanas antes de tomar decisão)

Tumor de testículo

Role of imaging in post-QT masses

Dr. Tann (Indiana)

NÃO-SEMINOMA

- Massa residual pós-QT (>1cm):
 - 40% necrose
 - 40% teratoma maduro
 - 20% carcinoma
 - PET-FDG não ajuda
 - Ressecar lesões maiores de 1 cm.

Tumor de testículo

Management of marker negative stage IIA testicular cancer

Keynote lecture - Dr. Kollmannsberger (Vancouver)

- Ln<2cm
- Seminoma: QT / Rxt
- NS: RPLND / QT
- Cura: 98% (independente do tratamento escolhido)
- 40-50% não tem tumor (estadio I) – série do MSKCC de RPLND
- Toxicidades do tratamento não são desprezíveis
- Repetir TC em 2-3 meses ou confirmar por biópsia antes de tratamento
- miRNA-371
- Não tratar sem uma certeza (aumento de massa ou Bx positiva)
- Phase II TRIAL: RPLND as 1st line for seminoma (NCT02537548)

Tumor de testículo

Management of marker negative stage IIA testicular cancer

Keynote lecture - Dr. Kollmannsberger (Vancouver)

Opções:

- QT (BEPx3 or EPx4)
- RxT (30 Gy)
- RPLND +/- QT (BEPx3 or EPx4)
- RPLND (QT adjuvante –geralmente não recomendada)

- Obs: cirurgia tem o menor risco de toxicidade a longo prazo

Molecular aging and p16INK4a senescence protein in testicular cancer survivors treated with QT

Dr. Bournon - oral abstract

15 survivors vs 15 healthy men

CD4+ : níveis menores

Natural killer T cells: níveis maiores

Expressão de p16INK4a aumentada

Conclusão: células imunossenescentes (aumento de neoplasias secundárias)

Serum miRNMA to Predict post-QT viable disease in testicular NSGCT

Dr. Leão (Toronto)

- Micro RNA (miRNA) em pacientes pré QT, pós-QT e pós RPLND
- miR371 e miR367 – extremamente úteis na avaliação de massas residuais pós QT
- miR371a-3p
 - 100% sensibilidade e 100% Valor preditivo negativo em lesões menores de 3cm

Figure 1: Sensitivity of miRNA-371a-3p for testicular germ cell tumors:

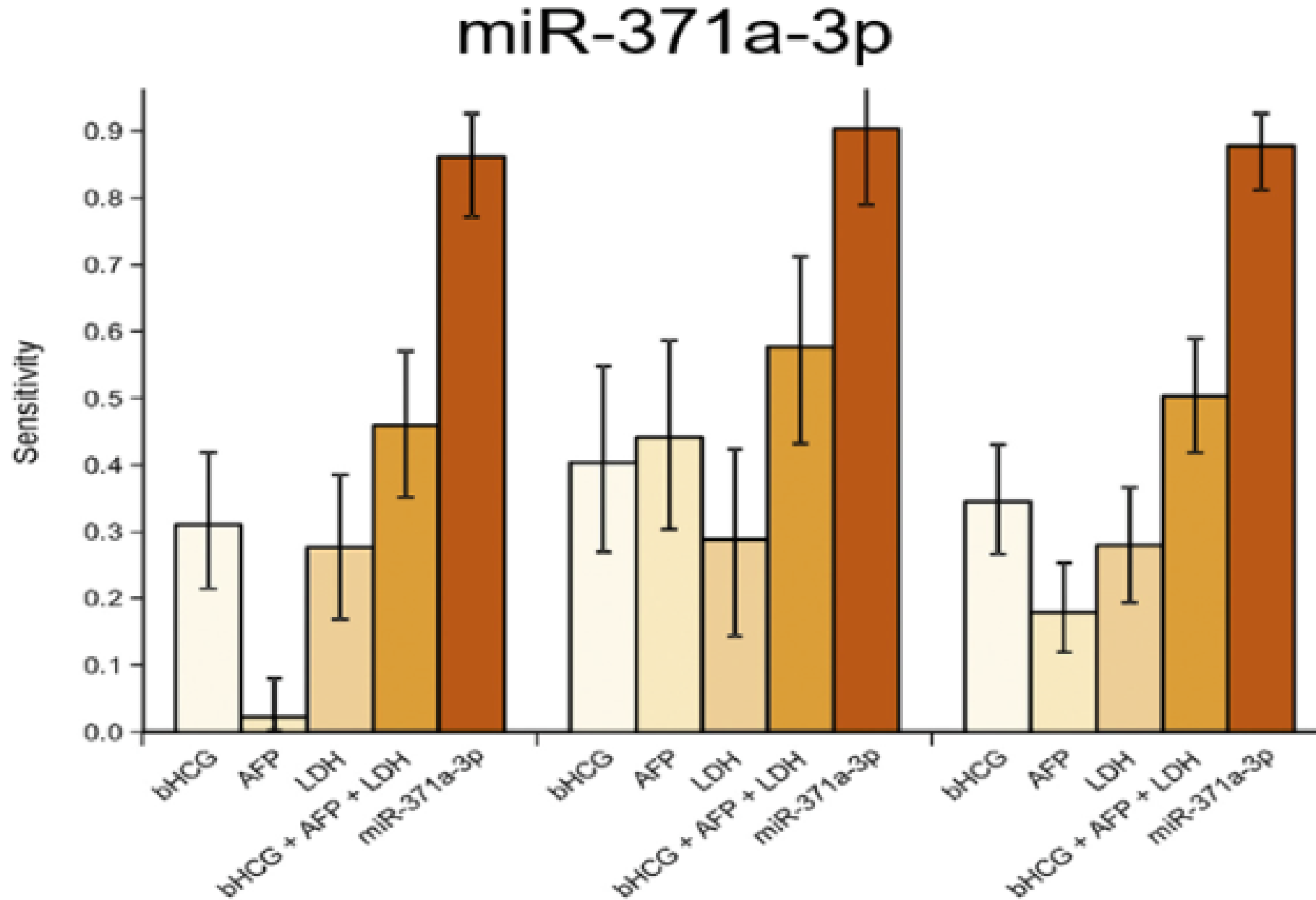


Figure 3 – Clinical utility of miRNA:

Serum miR-371a-3p levels post-chemotherapy might support treatment decision in patients with residual retroperitoneal masses ≤ 3 cm

Residual Retroperitoneal Masses ≤ 3 cm



miR-371a-3p Levels					
Negative (n=18)	0	8	10		
Positive (n=21)	6	5	10	Teratoma (n = 13)	Necrosis & Fibrosis (n = 20)
	Viable GCT (n=6)				

miR-371a-3p cut-off level 2.0 (Sensitivity 100%, Specificity 54%; NPV 100%, $p=0.02$)

Surveillance for TGT with borderline RLN

Dr. Milk - Israel

Linfonodos 1,0 - 1,5 cm à TC

N=109, sendo 25 (22,7%) com Ln borderline (72% S e 28% NS)

f/u=3,9 anos

100% sobrevida

9 dos 25 (36%) – relapso, mediana de 4,9 meses

Relapse Free: 71% em 1 ano, 61% em 2 anos

Seguimento dos 16 sem relapso: 3,4 anos

Conclusão: seguimento evitou 64% de overtreatment

Sentinel Node Biopsy in CSI TGCT

Dr. Blok – Holanda

N=23 (16 S / 7 NS)

Injeção de radiofármaco no testículo com tumor, feita linfocintilografia com SPECT/CT, mapeando-se a drenagem do testículo.

Durante a orquiectomia, realizada linfadenectomia VLP guiada pelas imagens e com gamma probe.

3 tinham metástase em Ln sentinela – QT com BEP

20 com Ln negativos: nenhuma recorrência

Nenhuma complicação Clavien 2 ou mais

Number of CT during f/u Stage I seminoma: metanalysis of TRIALS

Dra. Giannatempo – Milão

22 estudos, 11.025 pacientes

38,8% AS vs. 61,2% treatment

TCs: AS: 4-8 vs. AT: 0-7

- Não houve relação entre número de TCs realizadas e diagnóstico de relapso
- é possível reduzir o número de TCs realizadas em pacientes com seminoma estadio I em seguimento

TVP/TEP/TE em TGCT

Dr. Francois – Bordeaux, França

- N=206 TGT em QT
- 17,4% teve ao menos 1 evento em até 3 meses após QT
 - 26 TVP
 - 13 TEP
 - 4 isquemias arteriais (2 MMII, 2 IAM)
- Média após 38 dias
- 16% fizeram profilaxia
- De 12 com **PICC**, 6 apresentaram evento (4 TEP)
- Fatores de risco (univaridada):

PICC	OR 4,62
Portocath	OR 3,97
Adenopatia 2-5 cm	OR 24,39
Adenopatia >5cm	OR 26,25
Estadio II	OR 10,19
Estadio III	OR 27,2
Protocolo VIP	OR 6,35
DHL elevado	OR 3,88

Diagnostic radiation and testicular germ cell tumor risk

Dr. Nead – U. Pennsylvania

- Aumento de exames, aumento da incidência de Ca
- 25% dos exames em crianças: mais de 20mSv nos testículos (5mSV: risco de malignidade)
- N=1088 casos vs. 1458 controles (radiação na pelve TC/Rx)
- Risco aumentado de TGT em casos!
- Early exposure antes dos 11 anos: risco maior (OR 1,96, CI 1,05-3,67)
- Obs: casos mais indivíduos brancos, AF de TGCT e criptorquidismo

- CONCLUSÃO: proteger gonadas!

HD-QT and Stem-Cell Rescue – Salvage treatment for TGT as 2nd and 3rd line

Dra. Ronchi – AC Camargo

- N=36
- Retrospectivo
- f/u:56 meses
- 50,4% vivos em 2 anos e 46,7% sem doença
- Median PFS: 21,8 meses
- 61,2% resposta (22% completa e 39% parcial)
 - Parciais: 1/3 resgatados com cirurgia
 - Fatores prognósticos: resposta completa e 2nd line (vs. 3rd ou 4th)
- 3 mortes relacionadas ao tratamento

HD-QT and Stem-Cell Rescue – Salvage treatment for TGT as 2nd and 3rd line

Dra. Ronchi – AC Camargo

Overall 2-years Survival:

- 2nd line: 80%
- 3rd line: 50%
- 4th line: 0%

Carcinoma de Adrenal

2018 Genitourinary Cancers Symposium

TRANSLATING EVIDENCE TO MULTIDISCIPLINARY CARE

February 8-10, 2018 | Moscone West Building | San Francisco, CA | #GU18

Carcinoma de Adrenal

Management of Adrenocortical Carcinoma and Pheochromocytoma,

Dr. Quinn (Un.S.California) – metastatic AAC/Feo

Feocromocitoma

- 20% dos malignos são agressivos (“só trata se precisa”)
- Pior prognóstico: homem, idoso, metástase, volume, dopamina elevada, não ressecar T primário
- Bloqueio α e β antes de qualquer tratamento (cirurgia, radionuclídeos, citotóxicos, targeted)
- Alternativas sistêmicas:
 - Radionuclídeos (^{123}I —MBG; ^{177}Lu -DOTATE; ^{90}Y -DOTATE)
 - QT (ciclofosfamida, vincristina, dacarbazina)
 - VEGF TKI

Carcinoma de Adrenal

Management of Adrenocortical Carcinoma and Pheochromocytoma,

Dr. Quinn (Un.S.California) – metastatic AAC/Feo

ACC

- QT (mitotano, etoposídeo, doxorubicina, cisplatina)
- Mitotano parece melhorar RFS
- Mitotano+EDP ou +streptozocin:
 - EDP mais resposta (23,2 vs 9,2%) ; EDP melhor PFS (5,0 vs. 2,1), Mas OS=
- Operar sempre que possível
- Trial: Linsitinib (IGF-1R inhibitor): n=139: sem melhora
- Trial: sunitinib para Feo maligno (em curso)

Carcinoma de Adrenal

Management of Adrenocortical Carcinoma and
Pheochromocytoma,

Surgical management - Dr. Coleman (MSKC)

- Incidentalomas (2-4% das TCs)
- >6 cm – 90% de Ca
- Não fazer biópsia (exceto se suspeita de metástase)
- Estadiamento: TC tórax, PET
- ACC: >10HU, heterogêneas, irregular, >5cm, slow washout, necrose
- PET: sensibilidade 82-100% e especificidade 73-100% para diferenciar ACC de adenoma (útil se TC/REMA duvidosas)

Carcinoma de Adrenal

Management of Adrenocortical Carcinoma and Pheochromocytoma,

Surgical management - Dr. Coleman (MSKC)

- Tratamento (I-III): cirurgia R0
- N=113
- DSS=101 meses (I-II) e 10 meses (III/IV)
- Critérios de Weiss modificados
- RxT adjuvante não melhora
- TRIALS:
 - mitotano adjuvante vs. surveillance
 - Mitotano+doxorubicina, etoposideo, cisplatina (M+EDP) vs. mitotano + streptozocina (M+S)
 - PFS: M+DEP 5,7 vs. M+S 2,1 meses OS: 14,8 vs. 12 meses

Carcinoma de Adrenal

Management of Adrenocortical Carcinoma and
Pheochromocytoma,

Surgical management - Dr. Coleman (MSKC)

- Lap vs. aberta ACC:
 - Registro Alemão: 35 VLP vs. 117 abertas (I-III ACC <10cm)
 - 40 mths f/u: DFS e OS semelhantes
 - Obs: há relatos de 15-30% de recorrência peritoneal em outras séries
 - Metanálise (n=800) RR 2,39 carcinomatose VLP vs. aberta

Carcinoma de Adrenal

KEYNOTE LECTURE - ACC

Dr. Mayo-Smith – Brigham and Women's

- Muito raro (1-2/bilhão/ano)
- Bimodal (<5 anos e 50 anos)
- Adulto mais agressivo
- mulher 2:1 homem
- Sul do Brasil: 10x mais
- Maioria esporádico
- Pode associar-se a Li-Fraumeni, Beckwith-Wiedemann, MEN1

Carcinoma de Adrenal

KEYNOTE LECTURE - ACC

Dr. Mayo-Smith – Brigham and Women's

- QC:
 - excesso hormonal (60%)
 - Cushing (45%)
 - Cushing + Sd. Virilizante (25%)
 - Sd. Virilizante (<10%)
 - Dor (20%)
 - Incidentaloma (20—30%)
 - Estudo (n=65.231TCs): 5% (3.344) incidentalomas; 3 feo; 1 cushing; 0 ACC;
 - Estadio:
 - I:14% (<5cm)
 - II: 45% (>5cm)
 - III:27% (invasão local)
 - IV: 24% (doença metastática)

Carcinoma de Adrenal

Management of Adrenocortical Carcinoma and Pheochromocytoma, **Endocrine**

Dr. Tobias Else – Un. Michigan

- Avaliar incidentalomas > 1,0 cm
- T supressão dexametasona 1mg
- Metanefrinas (plasma ou urina)
- Metanefrina elevada sempre preocupa (normetanefrina tem mais falsos positivos)
- CT, REMA, PET-FDG se duvidoso
- Seguimento pós-op: só com metanefrina e cromogranina A
- Imagem se alterados ou tumores não secretores